

# 皮肤鳞状细胞癌诊疗专家共识(2021)

中华医学会皮肤性病学分会皮肤肿瘤研究中心 中国医师协会皮肤科医师分会皮肤肿瘤学组

通信作者:陈翔,Email:chenxiangck@126.com;耿松梅,Email:gsm312@yahoo.com

**【摘要】** 皮肤鳞状细胞癌是非黑色素瘤皮肤癌中最常见的肿瘤之一。近年来随着对其发病机制研究的深入以及诊断技术、Mohs 显微描记手术、靶向治疗、免疫治疗的发展,皮肤鳞状细胞癌的诊疗取得了较大进展。该共识在国内外近期文献及诊疗指南的基础上,结合我国的诊疗现状,重点阐述皮肤鳞状细胞癌的临床表现及分型、病理活检及报告规范、风险等级评估、分级分期以及规范化治疗等,为临床医生的诊疗工作提供参考依据。

**【关键词】** 肿瘤,鳞状细胞;皮肤;诊断;临床方案;专家共识

**基金项目:**中央高校基本科研基金(PY3A0241001016)

DOI: 10.35541/cjd.20201140

## Consensus on diagnosis and treatment of cutaneous squamous cell carcinoma (2021)

Skin Tumor Research Center, Chinese Society of Dermatology; Subcommittee on Skin Tumor, China Dermatologist Association

Corresponding authors: Chen Xiang, Email: chenxiangck@126.com; Geng Songmei, Email: gsm312@yahoo.com

**【Abstract】** Cutaneous squamous cell carcinoma (cSCC) is one of the most common non-melanoma skin cancers. In recent years, with the in-depth study of its pathogenesis, as well as the development of diagnostic technology, Mohs micrographic surgery, targeted therapy and immunotherapy, great progress has been made in the diagnosis and treatment of cSCC. Based on recent domestic and international relevant literature and guidelines, and combined with the availability of diagnostic and therapeutic methods in China, this consensus focuses on clinical manifestations, classification, biopsy pathology and report standards, risk factor assessment, grading, staging, and standardized treatment of cSCC, and aims to provide a reference for the diagnosis and treatment of cSCC in clinical practice.

**【Key words】** Neoplasms, squamous cell; Skin; Diagnosis; Clinical protocols; Expert consensus

**Fund program:** Fundamental Research Funds for the Central Universities (PY3A0241001016)

DOI: 10.35541/cjd.20201140

皮肤鳞状细胞癌(cutaneous squamous cell carcinoma, cSCC)是非黑色素瘤皮肤癌(non-melanoma skin cancer, NMSC)中最常见的肿瘤之一<sup>[1]</sup>。近年来对其发病机制及诊疗的研究取得较大进展。但我国目前尚缺乏cSCC诊疗指南或共识,不利于疾病的流行病学调查、临床研究以及规范化诊疗的开展。根据2018年发表于《柳叶刀》(*The Lancet*)的全球医疗质量与可及性排名,我国各类疾病中NMSC排名最低<sup>[2]</sup>,国内对cSCC的诊疗水平亟待提高。为此我们制定了中国cSCC诊疗共识,作为规范精准诊疗的基础和保障。

本共识主要根据美国国家综合癌症网络(The National Comprehensive Cancer Network, NCCN)发布的《皮肤鳞状细胞癌临床实践指南2021.1版》<sup>[3]</sup>、

《欧洲皮肤侵袭性鳞状细胞癌跨学科指南》<sup>[4-5]</sup>和《世界卫生组织皮肤肿瘤分类2018版》<sup>[6]</sup>,结合我国cSCC诊疗现状,以循证医学为基础,综合多学科专家意见,重点阐述cSCC的临床表现及分型、病理活检及报告规范、风险等级评估、分级分期以及规范化治疗等,为临床医生的诊疗工作提供参考依据。

## 一、流行病学

据中国第6次人口普查及上海市NMSC流行病学调查数据估算,我国60岁以上人群中cSCC患者约29.7万人<sup>[7-8]</sup>,中位发病年龄为57岁,男女比约为2.08:1<sup>[9]</sup>。

## 二、危险因素

### (一)紫外线照射

紫外线照射是 cSCC 最主要的危险因素。长期日晒、特定部位的总曝光量和晒伤次数与 cSCC 的发生密切相关,且浅肤色人群风险更大<sup>[3]</sup>。紫外线照射引起的 TP53 突变是 cSCC 中最常见的基因突变<sup>[10]</sup>。

### (二)免疫抑制

cSCC 常见于长期使用免疫抑制剂的器官移植受者。实体器官移植受者 cSCC 的发生率为普通人群的 65 ~ 250 倍<sup>[11-13]</sup>。造血干细胞移植受者 cSCC 的发生风险无显著增加<sup>[14]</sup>。

### (三)感染

人乳头瘤病毒(human papillomavirus, HPV)特别是 HPV16 或 HPV18 感染与 cSCC 有关,尤其是发生于肛门生殖器和甲周的病变。HIV 感染者患多种肿瘤的风险均增加,包括 cSCC<sup>[15]</sup>。真菌或分枝杆菌感染引起的慢性皮肤溃疡可促进 cSCC 的发生<sup>[14]</sup>。

### (四)化学致癌物

砷剂<sup>[16]</sup>、多环芳烃(焦油、沥青和烟尘)、亚硝胺和烷基化剂<sup>[17]</sup>均与 cSCC 发生有关,常为多发皮损。砷剂暴露的早期信号是掌跖角化的发生。

### (五)遗传病

1. 着色性干皮病:常染色体隐性遗传病,患者表现为显著的光敏感,早期出现多发肿瘤。因先天性基因缺陷导致皮肤不能正常修复紫外线照射等因素所致的 DNA 损伤,早期即可发生 NMSC,平均发病年龄 8 岁,20 岁以前发生 NMSC 的风险是普通人群的 4 800 倍<sup>[14]</sup>。

2. 眼-皮肤白化病:常染色体隐性遗传病,患者表现为不同程度的皮肤、眼和毛发色素减退,罹患 cSCC 和黑素瘤风险增加。

3. 疣状表皮发育不良:常染色体隐性遗传病,患者表现为多种 HPV 亚型感染的弥漫性丘疹,常发生于日光暴露部位,1/3 ~ 1/2 患者比普通人群早数十年发生 cSCC,常见感染的 HPV 亚型是 5 型和 8 型<sup>[14]</sup>。

4. 营养不良型大疱性表皮松懈症:常染色体显性或隐性遗传病,为编码 VII 型胶原基因 COL7A1 突变所致,患者表现为皮肤反复糜烂伴瘢痕形成。创面上易发生 cSCC,且具有肿瘤复发和转移等侵袭性行为<sup>[14]</sup>。

## (六)其他因素

电离辐射暴露、烧伤瘢痕、慢性溃疡也是引发 cSCC 的危险因素。

## 三、发病机制

皮肤癌变涉及调节细胞存活、细胞周期和基因组稳定相关的关键基因及通路异常,是遗传和表现遗传学改变逐步累积的多步骤过程<sup>[18]</sup>。cSCC 发病涉及多个基因和通路驱动基因突变<sup>[19-20]</sup>。TP53 突变是皮肤癌变的早期事件,多达 90% 的 cSCC 可发生此突变,常认为由紫外线照射引起,表现为 C>T 转换或 CC>TT 串联突变<sup>[21]</sup>。约 80% 的 cSCC 癌变早期可见 NOTCH1 或 NOTCH2 突变<sup>[22-23]</sup>。约 19% 的 cSCC 中存在紫外线相关的 KNSTRN 基因重复热点突变<sup>[24]</sup>。在接受 BRAF(v-raf murine sarcoma viral oncogene homolog B)抑制剂治疗后发生 cSCC 的肿瘤患者中,HRAS、NOTCH1 和 CDKN2A 基因突变发生率较高<sup>[22,25]</sup>。转移性 cSCC 中可见 TP53(79%)、NOTCH-1/2/4(69%)和 CDKN2A(48%)基因突变<sup>[26]</sup>。表皮生长因子受体基因常在 cSCC 中发生突变而过表达<sup>[27]</sup>。此外,全基因组关联研究显示了与 cSCC 相关的单核苷酸多态性,包括位于 6p21 的 HLA、3p13 的 FOXP1、3q28 的 TP63 和 IRF4 的单核苷酸多态性<sup>[28-31]</sup>。遗传多态性与器官移植受者发生 cSCC 的风险增加有关<sup>[28]</sup>。确定这些基因突变的功能及其对癌症发生发展的影响是下一步研究的热点。

## 四、临床表现

不同阶段的 cSCC 临床表现不同,并具有特定的临床亚型。cSCC 发生于免疫功能抑制人群或继发于瘢痕和慢性炎症部位时易发生转移。当出现淋巴结转移时,可有区域淋巴结肿大;浸润神经时,可出现感觉异常、麻木、疼痛或局部运动神经功能障碍。光线性角化病常被认为是 cSCC 的癌前病变或癌变前期,其临床表现及处理与 cSCC 有较大区别,本文对光线性角化病不做赘述。现简要阐述 cSCC 的常见临床分型。

### (一)原位 cSCC

又称鲍恩病(Bowen disease),表现为红色鳞屑性斑片或斑块,多发生于曝光部位,也可发生于躯干、四肢。临床需与光线性角化病、浅表型基底细

胞癌、斑块状银屑病、肥厚性汗孔角化病、钱币状湿疹、种角化病中肿瘤性皮炎等鉴别。发生于肛门生殖器黏膜处的原位 cSCC 可表现为糜烂性红斑样损害,此时称增殖性红斑。

### (二)侵袭性 cSCC

常表现为红色角化性斑块或结节,可有溃疡,常发生于曝光部位,肿瘤呈侵袭性生长。临床需与基底细胞癌、无色素性黑素瘤、附属器肿瘤等鉴别。

### (三)cSCC 特殊亚型

1. 角化棘皮瘤:可分为单发型、多发型、巨大型、甲下型、掌跖型、口内型、边缘离心型和综合征相关型(Ferguson-Smith 综合征、Grzybowski 综合征、Witten-Zak 综合征)。

单发型角化棘皮瘤最常见,常表现为数周内快速增大的丘疹、结节,并演变成有中央角栓的火山口样破溃,数月后可缓慢消退,遗留萎缩性瘢痕。巨大型角化棘皮瘤表现类似单发型,但皮损直径可达数厘米。甲下型角化棘皮瘤可能与潜在的骨损害有关。边缘离心型角化棘皮瘤极罕见,以边缘显著扩张为特征,直径可达数厘米,持续数月后消退,愈后遗留瘢痕。Ferguson-Smith 综合征又称多发自愈型角化棘皮瘤,是一种常染色体显性遗传病,表现为日光暴露部位多发性角化棘皮瘤,常在 30 岁后发病,可自行消退。Grzybowski 综合征又称发疹型角化棘皮瘤,表现为迅速发展的数千个粟粒状丘疹,缓慢消退,常伴瘢痕、睑外翻和面具样面容,预后良好。Witten-Zak 综合征表现类似于多发性结节性痒疹,但病理为典型角化棘皮瘤表现<sup>[32]</sup>。Muir-Torre 综合征是一种罕见的常染色体显性遗传病,临床表现为多发的典型角化棘皮瘤皮损、皮脂腺肿瘤(主要为皮脂腺瘤)或合并至少 1 种内脏恶性肿瘤(主要为结直肠腺癌)<sup>[33]</sup>。因此,以多发型角化棘皮瘤为表现的患者应注意排查潜在肿瘤及相关综合征。

2. 疣状癌:最常见于足跖、外阴、口腔黏膜等处,亦可发生于全身各处。表现为疣状增生性斑块、结节、溃疡,临床生长缓慢,常引起局部破坏,但一般不发生转移,预后相对较好。足跖处疣状癌可出现骨质破坏,发生于外阴部位的疣状癌易复发和局部侵袭。本型需注意避免过度治疗。

## 五、辅助检查

对疑似 cSCC 的皮损可考虑皮肤影像学检查,

如皮肤镜、反射式共聚焦显微镜、高频超声等。皮肤影像学检查对 cSCC 的早期诊断有一定提示作用,具体判定依据可参考相关指南与专家共识<sup>[34-35]</sup>。组织病理学检查为确诊 cSCC 的金标准,如病理提示高风险组织学特征,应对患者进行详细而全面的体检,对皮损引流区淋巴结详细触诊,疑似转移区域行超声、计算机断层扫描术等检查,必要时活检以明确诊断。磁共振成像可用于局部神经浸润、软组织转移及其范围检查。

## 六、病理活检及报告内容规范

规范的病理活检和准确完整的病理报告是 cSCC 规范化诊断治疗的基础。

皮肤组织病理申请单内容:患者人口统计学基本信息、病史、体检、重要辅助检查结果(如影像学提示的淋巴结转移、骨质破坏)等。皮损取材及切片:根据临床初步诊断、皮损部位、取材难易程度选择取材方式,推荐切除活检。应在病变最严重处取材,如皮损最厚处、结节或溃疡处,必要时做好标记,多点取材送检。取材者在组织病理申请单中应记录切取肿瘤的部位、大小或范围及术中见。组织病理报告内容:标本类型(石蜡或冰冻)、肿瘤厚度(即 Breslow 厚度:表皮颗粒层或溃疡基底至肿瘤最深处的距离)、有无溃疡、浸润深度(Clark 分级)、切缘状况(包括切缘与肿瘤团块的距离)、组织学类型、辅助诊断结果(免疫组化检测、分子病理检测结果等)。

病理报告可采用表格报告模式,见表 1。对于诊断困难的病例,建议会诊。

## 七、组织病理判定

由于 cSCC 组织细胞的异质性,应根据肿瘤分化程度最低的区域及占比综合判定其组织学分级。高分化肿瘤细胞有细胞间桥,胞体较大,可见角化珠、角化不良细胞及鳞状窝。低分化肿瘤细胞胞体较小,细胞质少,核深染,常有较多不典型核分裂象,无角化珠及角化不良<sup>[36]</sup>。未分化或低分化 cSCC 与多种梭形细胞肿瘤病理表现类似,需免疫组化染色鉴别。不同的 cSCC 组织病理类型具有不同的风险级别。

### (一)原位 cSCC

表皮全层出现不典型角质形成细胞、核异形和



表 1 皮肤鳞状细胞癌病理诊断报告书建议格式

标本类型	<input type="checkbox"/> 切取活检 <input type="checkbox"/> 环钻活检 <input type="checkbox"/> 削刮活检 <input type="checkbox"/> 其他类型活检(具体:_____) <input type="checkbox"/> 切除标本 <input type="checkbox"/> 再次切除或扩大切除 <input type="checkbox"/> Mohs 手术或慢 Mohs 手术 <input type="checkbox"/> 其他类型切除(具体:_____) <input type="checkbox"/> 前哨淋巴结 <input type="checkbox"/> 区域淋巴结 <input type="checkbox"/> 其他类型淋巴结(具体:_____)
肿瘤来源	<input type="checkbox"/> 原发 <input type="checkbox"/> 术后复发 <input type="checkbox"/> 转移
发生部位	<input type="checkbox"/> 躯干及四肢,除外手、足、胫前 <input type="checkbox"/> 头、颈、手、足、胫前、肛门生殖器
肿瘤大小	_____cm × _____cm × _____cm
肿瘤厚度	<input type="checkbox"/> _____mm(精确到 0.1 mm) <input type="checkbox"/> 至少 _____mm(精确到 0.1 mm,适用于活检标本)
溃疡	<input type="checkbox"/> 有 <input type="checkbox"/> 无
Clark 分级	<input type="checkbox"/> I 级 <input type="checkbox"/> II 级 <input type="checkbox"/> III 级 <input type="checkbox"/> IV 级 <input type="checkbox"/> V 级 <input type="checkbox"/> 至少 _____级(适用于活检标本)
组织学类型	极高风险亚型: <input type="checkbox"/> 促结缔组织增生型 高风险亚型: <input type="checkbox"/> 棘层松解型 <input type="checkbox"/> 腺鳞癌 <input type="checkbox"/> 促结缔组织增生型 <input type="checkbox"/> 肉瘤样分化型 <input type="checkbox"/> 其他(具体:_____) 低风险亚型: <input type="checkbox"/> 原位癌 <input type="checkbox"/> 疣状癌 <input type="checkbox"/> 角化棘皮瘤 <input type="checkbox"/> 其他(具体:_____) <input type="checkbox"/> 非以上亚型,为:_____
切缘肿瘤组织浸润	侧切缘: <input type="checkbox"/> 无(切缘距肿瘤组织最近距离 _____mm) <input type="checkbox"/> 有 <input type="checkbox"/> 难以判断(原因:_____) 基底切缘: <input type="checkbox"/> 无(切缘距肿瘤组织最近距离 _____mm) <input type="checkbox"/> 有 <input type="checkbox"/> 难以判断(原因:_____)
血管、淋巴管侵犯	<input type="checkbox"/> 有 <input type="checkbox"/> 无
神经周围浸润	<input type="checkbox"/> 有 <input type="checkbox"/> 无
微卫星转移灶	<input type="checkbox"/> 有 <input type="checkbox"/> 无
淋巴结转移	是否检查: <input type="checkbox"/> 有 <input type="checkbox"/> 无 前哨淋巴结:共检出 _____枚,其中 _____枚有转移 区域淋巴结:共检出 _____枚,其中 _____枚有转移
免疫组织化学	是否检查: <input type="checkbox"/> 无; <input type="checkbox"/> 有: <input type="checkbox"/> p63 <input type="checkbox"/> pan-CK <input type="checkbox"/> S100 <input type="checkbox"/> SMA <input type="checkbox"/> CK7 <input type="checkbox"/> CEA <input type="checkbox"/> 其他:_____
备注	其他需要特殊说明的情况:_____

凋亡,有丝分裂象常见,肿瘤细胞可累及皮肤附属器,可有多种病理亚型。其中 Paget 样型肿瘤细胞体积较大,细胞质丰富、苍白淡染,散在分布于整个表皮,类似原位黑素瘤或 Paget 病,但根据免疫组化标记表达广谱细胞角蛋白(pan-cytokeratin, pan-CK),不表达黑素细胞标记如 S100 蛋白、抗黑素瘤特异性单抗 HMB45、转录因子 SOX-10 等可鉴别。

## (二)侵袭性 cSCC

肿瘤细胞浸润性生长突破表皮基底膜,可侵犯真皮深部、皮肤附属器、血管及神经,有多种组织学亚型。

1. 促结缔组织增生型 SCC (desmoplastic squamous cell carcinoma):本型是极高危型 cSCC,组织学特征是肿瘤细胞聚集呈巢状和索条状,肿瘤细胞周围有密集的结缔组织增生。细胞多形性和神经周围浸润也是本型的特征。应与硬化性基底细胞癌、微囊性附属器癌、促结缔组织增生性毛发上皮瘤及促结缔组织增生性黑素瘤鉴别。

2. 棘层松解型 SCC (acantholytic squamous cell carcinoma):特征是肿瘤细胞间连接松解,形成间隙,有时形成明显的腔样结构,与血管肉瘤易混淆。免疫组化染色显示,肿瘤细胞 pan-CK、p63 阳性,而细胞角蛋白 7(cytokeratin 7, CK7)、癌胚抗原(carcinoembryonic antigen, CEA)、CD31 阴性。

3. 梭形细胞 SCC (spindle cell squamous cell carcinoma):主要由梭形肿瘤细胞组成,其鳞状细胞分化特征基本丧失。需借助免疫组化染色与梭形细胞黑素瘤、非典型性纤维黄瘤、平滑肌肉瘤等鉴别。本型 cSCC 肿瘤细胞 p63、p40、pan-CK 阳性,在与非典型性纤维黄瘤鉴别时, p40 敏感性同 p63,但特异性高于 p63<sup>[37]</sup>。非典型性纤维黄瘤 CD68 阳性,梭形细胞黑素瘤 S100、SOX-10 阳性,平滑肌肉瘤平滑肌肌动蛋白、desmin 阳性<sup>[38]</sup>,本型 cSCC 肿瘤细胞 CD68、S100、SOX-10、平滑肌肌动蛋白阴性,可鉴别。

4. 腺鳞癌 (adenosquamous carcinoma):肿瘤细胞向鳞状细胞和腺细胞混合分化。腺鳞癌由小至

大的间变性鳞状细胞巢组成,细胞质角质化,腺分化成分可占肿瘤成分的 5%~80%,包括导管和腺体<sup>[39]</sup>。本型肿瘤细胞常表现出严重的核异型性、高有丝分裂比例和侵袭性,常累及神经、皮下组织及肌肉和骨骼。免疫组化染色显示腺分化细胞 CEA 和 CK7 阳性。

5. 肉瘤样分化型 SCC (squamous cell carcinoma with sarcomatoid differentiation): 具有 SCC 成分和肉瘤样成分,包括成软骨样细胞、成骨样细胞、横纹肌肉瘤和肌样分化成分,需通过免疫组化染色与肉瘤鉴别。

6. 其他: ①透明细胞 SCC (clear cell squamous cell carcinoma): 25% 以上的肿瘤细胞胞质透明,肿瘤可能是侵袭性癌或原位癌<sup>[40]</sup>,应注意与其他透明细胞肿瘤鉴别; ②淋巴上皮瘤样癌 (lymphoepithelioma-like carcinoma): 特征是低分化的肿瘤细胞岛被淋巴细胞和数目不一的浆细胞包围和浸润,建议检测 Epstein-Barr 病毒编码 RNA 排除转移性未分化鼻咽癌; ③伴破骨细胞样巨细胞 SCC (squamous cell carcinoma with osteoclast-like giant cells): 分化程度中至低,包含多核肿瘤性巨细胞,类似破骨细胞<sup>[41]</sup>。

### (三)cSCC 特殊亚型

1. 角化棘皮瘤: 典型改变为表皮呈火山口样增生,中央为角质物质,周边表皮细胞增生,肿瘤团块内常见异形细胞、坏死及中性粒细胞微脓疡,基底部有密集的混合炎症细胞浸润和真皮瘢痕样纤维化<sup>[6]</sup>。

2. 疣状癌: 表现为复合的外生和内生结构,伴有突出的角化过度,表皮呈特征性舌状增生伸向皮下,肿瘤细胞体积大,胞质苍白,呈毛玻璃样,细胞异型性小,真皮可有炎症细胞浸润。需与巨大病毒疣鉴别。

## 八、鉴别诊断

临床上,cSCC 需与其他良性、恶性皮肤肿瘤和伴假上皮瘤样增生的感染性、炎症性疾病鉴别。

病理上,高分化 cSCC 需与各种原因所致假上皮瘤样增生及附属器来源或分化的肿瘤等鉴别。低分化 cSCC 必须与黑素瘤、纤维肉瘤、淋巴瘤等鉴别。肿瘤组织的结构模式、异形细胞识别对诊断最为重要,免疫组化染色技术有助于鉴别某些特殊类型及低分化 cSCC。

## 九、风险等级评估

不同复发或转移风险等级的 cSCC 处理流程及随访方案不同,正确识别 cSCC 局部复发或转移的风险因素并采取适当的处理,对防止治疗过度或不足,改善患者预后具有重要意义。总结近年来循证医学的证据<sup>[3]</sup>,风险因素主要包括临床特征(肿瘤直径、位置、神经受累症状)、病理学特征(肿瘤厚度或浸润深度、分化程度、组织学亚型以及是否有血管、淋巴管及神经浸润)以及放射治疗病史、免疫抑制状态等。2021 年 NCCN 指南<sup>[3]</sup>判定局部复发或转移的风险因素如下,根据这些因素可将 cSCC 分为极高危型、高危型和低危型。

### (一)极高危型特征

1. 临床特征: 皮损直径  $\geq 4$  cm (任何部位)。

2. 病理学特征: 组织学低分化,促结缔组织增生型,肿瘤浸润深度  $\geq 6$  mm 或超过皮下脂肪,真皮深部或直径  $\geq 0.1$  mm 的神经鞘内肿瘤细胞,有血管或淋巴管受累。

具备上述任一极高危型临床或病理学特征即为极高危型 cSCC,具备的危险特征越多,复发的风险越高。

### (二)高危型特征

1. 临床特征: 原发皮损位于躯干和四肢,直径  $2 \sim < 4$  cm,或位于头、颈、手、足、胫前、肛门生殖器(任何大小);边界不清;复发性肿瘤;有免疫抑制状态、局部放射治疗史或慢性炎症病史、肿瘤快速生长、神经受累症状。

2. 病理学特征: 高风险组织学亚型(棘层松解型、腺鳞癌、肉瘤样分化型、梭形细胞型);有神经周围浸润。

具备上述任一高危型临床或病理学特征即为高危型 cSCC,具备的危险特征越多,复发或转移的风险越高。

### (三)低危型特征

1. 临床特征: 原发皮损位于躯干或四肢,皮损直径  $< 2$  cm,边界清楚;原发性肿瘤;无免疫抑制状态、局部放射治疗史或慢性炎症病史、肿瘤快速生长、神经受累症状。

2. 病理学特征: 高分化或中分化肿瘤,非高风险组织学亚型;肿瘤厚度  $\leq 6$  mm 且浸润未超过皮下脂肪层,无神经周围浸润;无血管或淋巴管浸润。

具备上述所有低危型临床和病理学特征即为低危型 cSCC。

## 十、分级分期

目前,布莱根妇女医院(Brigham and Women's Hospital, BWH)肿瘤T分期系统以4个临床和病理危险因素为基础进行分级,简便易操作。危险因素:①肿瘤直径 $\geq 2$  cm;②组织学低分化;③神经周围浸润;④肿瘤侵犯超过皮下脂肪层(骨浸润除外)。该系统将肿瘤分为T1期(0个危险因素)、T2a期(1个危险因素)、T2b期(2~3个危险因素)和T3期(4个危险因素或骨浸润)。

但BWH系统对有淋巴结或远处转移的cSCC患者不适用,此类患者仍建议参考美国癌症联合委员会(American Joint Committee on Cancer, AJCC)关于cSCC的TNM分期系统(第8版)。因此,本共识建议以上2个分期系统相互补充使用。

## 十一、治疗

临床疑似cSCC的患者均建议组织病理检查,不建议在明确诊断前给予有创性治疗。依据cSCC的风险评估等级,并结合治疗可行性、功能与美观需求和患者意愿等综合考虑治疗方式。高危型cSCC或极高危型cSCC建议多学科会诊。

### (一)手术治疗

1. 标准切除加术后切缘评估:为cSCC的常规治疗方法<sup>[42]</sup>。建议对直径 $\leq 2$  cm的原发性低危型cSCC扩大4 mm切除,直径 $> 2$  cm者扩大6 mm切除,95%的病例可达肿瘤组织学清除。对于原发性高危型以上cSCC,随危险因素增多和皮损直径的增大,其安全切缘应逐渐扩大,对直径 $< 1$  cm的皮损至少扩大4 mm切除,1~1.9 cm者至少扩大6 mm, $\geq 2$  cm者至少扩大9 mm,切除后需进行切缘组织病理学检查以确定肿瘤组织学清除。

14%~15%的原发性和23%~50%的复发性cSCC有亚临床浸润(临床不可见,仅组织病理可证实),且复发性cSCC其亚临床浸润范围大于原发性cSCC<sup>[43-44]</sup>,故应重视复发性cSCC的切缘检查。若术后切缘阳性,在患者能够耐受的情况下,应再次进行标准切除加术后切缘评估。

2. Mohs显微描记手术:为局灶性高危型、极高危型以及特殊功能部位cSCC的首选手术方式。通过术中冰冻切片,检查所有手术切缘情况,以最大限度保存正常组织,满足功能和美观需求。与标准切除加术后切缘评估相比,Mohs显微描记手术中

可对切缘进行充分检查,虽然耗时,但其治愈率更高,复发率和转移率更低<sup>[45]</sup>。国内回顾性研究显示,Mohs显微描记手术治疗cSCC后1~5年复发率1.4%~12.5%<sup>[46]</sup>。

值得注意的是,cSCC冰冻切片结果显示为切缘阴性的高危型病例中,冰冻切片剩余组织再经石蜡包埋切片显示切缘阳性率为10%~20%<sup>[47]</sup>,切缘阳性的病例往往复发率较高。因此,建议Mohs显微描记手术后将边缘及肿瘤中央组织经石蜡包埋切片后再评估,对阳性者进行适当的临床干预<sup>[3]</sup>。

3. 慢Mohs显微描记手术:适合高危型及极高危型cSCC的手术治疗。手术切口延迟缝合,切除组织经石蜡包埋切片后进行全面的切缘评估,以确保肿瘤组织完全清除,之后再处理切口。该方法的优势是不需要冰冻切片的专业设备及人员,但缺点是石蜡包埋切片制片时间较长,使手术切口延迟闭合。部分情况下慢Mohs显微描记手术可作为Mohs显微描记手术的替代。

4. 前哨淋巴结活检及清扫:虽然前哨淋巴结活检在cSCC预后判断中的价值研究结果不一,仍建议AJCC分期系统(第8版)T3期及以上或BWH分期系统T2b/T3期cSCC患者行前哨淋巴结活检<sup>[48]</sup>。前哨淋巴结活检阳性的危险因素包括肿瘤直径和厚度增加、血管或淋巴管浸润、神经周围浸润、多个高风险因素并存<sup>[49]</sup>。治疗性区域淋巴结清扫是淋巴结转移患者首选的外科治疗方法<sup>[50]</sup>。手术的可行性及范围应该由有区域淋巴结清扫经验的临床医生评估。

### (二)非手术治疗

1. 局部药物:原位cSCC可选用局部药物治疗,对侵袭性cSCC应谨慎使用。氟尿嘧啶和咪喹莫特乳膏可联合外用。咪喹莫特外用治疗原位cSCC清除率为70%~100%,复发率较低<sup>[51-52]</sup>,其标准方案为每晚1次,每周5 d,连用6~16周,外用时应注意皮肤的炎症性反应(红斑、瘙痒)和疼痛等不良反应<sup>[52]</sup>。5%氟尿嘧啶乳膏每天2次,连用4~8周,已报道的清除率差异较大(27%~93%),常低于咪喹莫特,不良反应与咪喹莫特相似,主要为皮肤炎症反应,如严重的湿疹、溃疡和糜烂<sup>[51]</sup>。

2. 冷冻疗法和电干燥刮除法:主要用于局灶性低危型cSCC,特别是原位cSCC以及直径 $< 2$  cm、界限清楚的皮损<sup>[53]</sup>。应用以上疗法时须注意不用于毛发旺盛区域。对于病变累及皮下脂肪层的高危型SCC,应转为手术切除。



3. 光动力疗法(photodynamic therapy, PDT):用于原位cSCC的局部治疗,对侵袭性cSCC应谨慎使用。PDT中常用的光敏剂包括氨基乙酰丙酸甲酯和氨基酮戊酸(ALA)。应用氨基乙酰丙酸甲酯或ALA的PDT治疗原位cSCC,皮损清除率为52%~98%,有复发可能,长期缓解率为48%~89%<sup>[54]</sup>,高于冷冻疗法<sup>[55]</sup>。国内一项回顾性研究显示,单一ALA-PDT治疗4~6次后评估,治疗鲍恩病的有效率为100%,低分化cSCC为40.00%<sup>[56]</sup>,关于光动力疗法的有效性有待更多数据验证。

4. 放射治疗:通常用于不能手术治疗的患者,或者联合手术及其他辅助方案进行综合治疗。主要应用于以下情况:①神经周围浸润或骨转移,以及T3、T4期cSCC<sup>[57]</sup>;②手术可能会导致功能丧失或存在毁容风险的部位,如眼睑、鼻梁等处的较大皮损;③存在手术禁忌证;④淋巴结清扫不完全或手术切缘阳性且不能耐受手术者;⑤晚期或多发转移患者的姑息治疗;⑥出于美观或其他考虑拒绝手术者。

放射治疗继发肿瘤风险较高<sup>[3]</sup>,对年轻患者要谨慎应用,通常用于60岁以上的患者。禁忌证为易感皮肤癌的遗传病,如痣样基底细胞癌综合征、Li-Fraumeni综合征(TP53基因致病性突变所致的遗传性肿瘤综合征),相对禁忌证为结缔组织相关疾病,如红斑狼疮、硬皮病等。放射治疗可导致色素沉着/减退、慢性溃疡以及NMSC发生率增加等不良事件。

5. 系统治疗:针对晚期或转移cSCC患者,主要包括化疗、维A酸类药物、免疫治疗、靶向治疗等。

(1)化疗:适用于切除或放射治疗不能充分控制的局部晚期cSCC患者,或者转移性cSCC患者。铂类药物(顺铂或卡铂)、氟尿嘧啶、博来霉素、甲氨蝶呤、阿霉素、紫杉醇、卡培他滨、吉西他滨和异环磷酰胺均为晚期cSCC的化疗药物<sup>[58-63]</sup>。以铂类药物为基础的治疗已被用作晚期cSCC的标准化疗方案之一<sup>[64-65]</sup>。但化疗的研究数据较少,且治疗方案不一致,限制了其疗效的评估,目前尚无针对晚期cSCC患者统一的系统化疗方案。

(2)维A酸类药物:可作为治疗、预防cSCC用药,口服维A酸可降低器官移植受者cSCC的发生率<sup>[66]</sup>。随机对照研究证实,阿维A可预防器官移植受者发生cSCC<sup>[67]</sup>,亦有阿维A成功治疗cSCC、疣状瘤、角化棘皮瘤、鲍恩病的多篇病例报道<sup>[68-71]</sup>。

(3)免疫治疗:cemiplimab是程序性死亡蛋白1

抑制剂,也是目前唯一获得美国食品药品监督管理局和欧洲药品管理局批准用于晚期cSCC的免疫治疗药物,批准剂量为350 mg/次,每3周1次,静脉滴注需超过30 min,是免疫治疗中的一线治疗药物<sup>[72]</sup>,但在中国还未获批用于治疗晚期cSCC。纳武利尤单抗(nivolumab)亦为程序性死亡蛋白1抑制剂类药物,是目前唯一在中国获批治疗头颈部cSCC的二线用药,剂量3 mg/kg,静脉滴注每2周1次,每次持续60 min,治疗中密切评估病情进展,监测可能的不良反应。

(4)靶向治疗:主要为表皮生长因子受体抑制剂,包括西妥昔单抗(cetuximab)和panitumumab。西妥昔单抗单独使用或联合放射治疗或铂类化疗药等对晚期cSCC有一定疗效,可作为系统治疗的二线用药<sup>[64]</sup>。panitumumab单药治疗cSCC安全有效<sup>[73]</sup>,但其用于cSCC的适应证尚未获批。

6. 姑息及支持等治疗:用于某些晚期cSCC或其他原因无法进行根治性治疗的患者。姑息治疗,包括非根治目的的手术、放射治疗、电干燥及化学烧灼等疗法,其目的在于控制肿瘤扩散并缓解症状,提高患者生存质量。此外,对患者的支持治疗、心理治疗、营养支持以及皮损护理等也可显著改善患者的生存质量。对于cSCC所致的疼痛,应遵循世界卫生组织关于疼痛的阶梯疗法,由非甾体抗炎药开始,控制欠佳时可改为阿片类药物<sup>[74]</sup>。

### (三)治疗流程

cSCC治疗目标是确保原发肿瘤的完全切除,防止转移并兼顾美观。如治疗对外观或功能会产生较大影响,治疗方法的选择应权衡利弊,应由皮肤科、外科、放射科及肿瘤科医师共同讨论。

低危型cSCC的治疗:一线治疗推荐标准切除加术后切缘评估;不能进行手术的患者,可选择冷冻治疗、电干燥和刮除法(注意不用于毛发旺盛区域),或选择放射治疗;二线治疗推荐PDT及外用咪喹莫特等。

高危型及极高危型cSCC的治疗:手术切除是主要的治疗方法,建议采用Mohs显微描记手术或慢Mohs显微描记手术切除。对于不能进行手术的患者,放疗可作一线治疗方案,化疗、放化疗、免疫治疗及口服维A酸可作为二线治疗方案。总之,对局部或早期转移患者推荐行个体化的多学科综合治疗和管理,晚期患者应予相对较好的姑息及支持治疗以缓解症状,并最大限度地提高生活质量<sup>[50]</sup>。

cSCC患者处理流程可参考图1。

淋巴结超声检查。

对于存在区域淋巴结转移或者远端转移的患者,治疗后第1年每隔1~3个月随访1次,第2年每2~4个月随访1次,第3~5年每4~6个月随访1次,此后每6~12个月随访1次<sup>[3]</sup>,终生随访。并且前3年每3~6个月应进行1次影像学检查,如增强计算机断层扫描术、磁共振成像或正电子发射计算机断层显像<sup>[5]</sup>。

上述随访时间仅为大致范围,应根据每例患者的具体情况(肿瘤大小、是否存在淋巴结或者远端转移、分级分期、危险因素等)制定个体化随访方案,当患者出现可疑的cSCC复发、进展时应及时就诊。

### 十三、患者教育

患者教育对cSCC的治疗非常重要。从患者确诊初期,就应帮助其了解cSCC的相关知识,告知延迟治疗的危害和及时治疗的获益。根据患者病情、家庭情况、工作需求帮助其确定治疗方案。治疗后应告知患者cSCC发病的危险因素,强调防晒的重要性,向患者宣教使其具备初步评估自身皮肤状态、识别可能的复发和进展以及淋巴结自检的能力,以利于患者及时就诊。

以上cSCC规范化诊疗共识,结合了国内外最新文献报道和随机对照试验研究结果,实用性和可操作性较强,但国内随机对照试验研究较少,供参考的相关数据较少。期待本共识能提高我国cSCC诊疗的规范化和标准化水平,并为今后我国cSCC多中心临床研究的开展打下坚实基础,有力促进我国cSCC基础和临床研究的发展。

**参与编写人员(按姓氏拼音顺序):**陈爱军(重庆医科大学附属第一医院)、陈浩(中国医学科学院皮肤病医院)、陈明亮(中南大学湘雅医院)、陈翔(中南大学湘雅医院)、方方(中国医学科学院皮肤病医院)、高兴华(中国医科大学附属第一医院)、耿松梅(西安交通大学第二附属医院)、顾恒(中国医学科学院皮肤病医院)、郭书萍(山西医科大学第一医院)、郭砚(青海大学附属医院)、何黎(昆明医科大学第一医院)、何焱玲(首都医科大学附属北京朝阳医院)、纪超(福建医科大学附属第一医院)、贾雪松(石河子大学医学院第一附属医院)、赖维(中山大学附属第三医院)、雷霆(陆军军医大学大坪医院)、李春英(空军军医大学西京医院)、李航(北京大学第一医院)、李恒进(中国人民解放军总医院)、李珊山(吉林大学白求恩第一医院)、栗玉珍(哈尔滨医科大学第二附属医院)、林有坤(广西医科大学第一附属医院)、

鲁严(南京医科大学第一附属医院)、陆前进(中国医学科学院皮肤病医院)、吕成志(大连市皮肤病医院)、满孝勇(浙江大学医学院附属第二医院)、潘萌(上海交通大学医学院附属瑞金医院)、彭斌(西安交通大学第二附属医院)、钱华(苏州大学附属儿童医院)、冉玉平(四川大学华西医院)、沈敏学(中南大学湘雅公共卫生学院)、宋智琦(大连医科大学附属第一医院)、粟娟(中南大学湘雅医院)、孙良丹(安徽医科大学第一附属医院)、陶娟(华中科技大学同济医学院附属协和医院)、万苗坚(中山大学附属第三医院)、汪旻(北京大学第一医院)、汪宇(贵州医科大学附属医院)、王惠平(天津医科大学总医院)、王秀丽(同济大学医学院附属皮肤病医院)、徐金华(复旦大学附属华山医院)、曾抗(南方医科大学南方医院)、张春雷(北京大学第三医院)、张静(中南大学湘雅二医院)、张守民(河南省人民医院)、赵华(解放军总医院)、郑跃(中山大学附属第三医院)、朱龙飞(西安交通大学第二附属医院)

**执笔者** 朱龙飞 彭斌 耿松梅

**利益冲突** 所有作者均声明不存在利益冲突

### 参 考 文 献

- [1] Global Burden of Disease Cancer Collaboration, Fitzmaurice C, Allen C, et al. Global, regional, and national cancer incidence, mortality, years of life lost, years lived with disability, and disability - adjusted life - years for 32 cancer groups, 1990 to 2015: a systematic analysis for the global burden of disease study [J]. *JAMA Oncol*, 2017,3(4):524-548. doi: 10.1001/jamaoncol.2016.5688.
- [2] GBD 2016 Healthcare Access and Quality Collaborators. Measuring performance on the Healthcare Access and Quality Index for 195 countries and territories and selected subnational locations: a systematic analysis from the Global Burden of Disease Study 2016 [J]. *Lancet*, 2018,391(10136):2236-2271. doi: 10.1016/S0140-6736(18)30994-2.
- [3] National Comprehensive Cancer Network. Squamous cell skin cancer, version 1.2021, NCCN clinical practice guidelines in oncology [Z/OL]. (2021-02-05) [2021-04-07]. [https://www.nccn.org/professionals/physician\\_gls/pdf/squamous.pdf](https://www.nccn.org/professionals/physician_gls/pdf/squamous.pdf).
- [4] Stratigos AJ, Garbe C, Dessimioti C, et al. European interdisciplinary guideline on invasive squamous cell carcinoma of the skin: part 1. Epidemiology, diagnostics and prevention [J]. *Eur J Cancer*, 2020,128:60-82. doi: 10.1016/j.ejca.2020.01.007.
- [5] Stratigos AJ, Garbe C, Dessimioti C, et al. European interdisciplinary guideline on invasive squamous cell carcinoma of the skin: part 2. Treatment [J]. *Eur J Cancer*, 2020,128:83-102. doi: 10.1016/j.ejca.2020.01.008.
- [6] Elder DE, Massi D, Scolyer RA, et al. WHO classification of skin tumours [M]. 4th ed. Lyon: IARC Press, 2018:470.
- [7] 国务院人口普查办公室, 国家统计局人口和就业统计司. 中国2010年人口普查资料 [M]. 北京: 中国统计出版社, 2012: 265. <http://www.stats.gov.cn/tjsj/pcsj/rkpc/6rp/index.htm>.
- [8] 涂庆峰, 吕婷, 赖永贤, 等. 上海市某社区老年人皮肤肿瘤流行病学研究 [J]. *老年医学与保健*, 2013,19(3):142-145,148. doi: 10.3969/j.issn.1008-8296.2013-05.
- [9] 高天文, 孙东杰, 李春英, 等. 中国西部两医院1905例皮肤恶性肿瘤回顾分析 [J]. *北京大学学报(医学版)*, 2004,36(5): 469-472. doi: 10.3321/j.issn:1671-167X.2004.05.005.
- [10] Wikonkal NM, Brash DE. Ultraviolet radiation induced

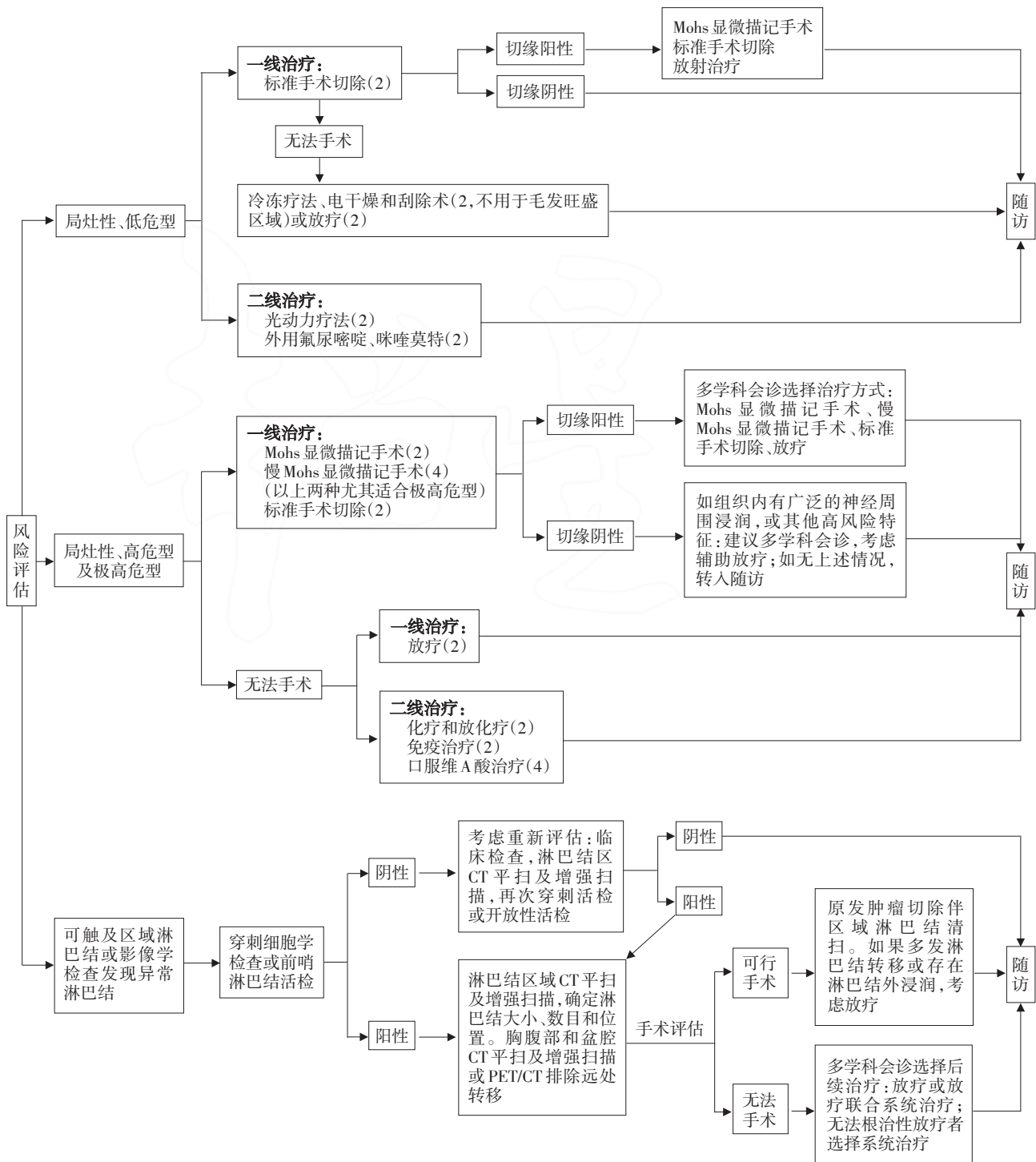


## 十二、随访

首次诊断的cSCC患者中30%~50%可能在5年内再次发生cSCC<sup>[3,75]</sup>。随访10年,cSCC的局部复发率3%~36.8%,淋巴结转移率2.3%~26.3%<sup>[76]</sup>。因此,对cSCC患者随访很有必要,尤其在治疗后2年内应加强随访,美国NCCN cSCC指南2021.1版<sup>[3]</sup>建

议终生随访。

对于局灶性低危型cSCC患者,一般1年随访1次,随访5年。对于局灶性高危型和极高危型cSCC患者,可在治疗后前2年每3~6个月随访1次,第3~5年每6个月随访1次,此后每6~12个月随访1次,终生随访<sup>[77]</sup>。随访时应进行全身皮肤、切除部位和区域淋巴结检查和触诊,必要时行



注:治疗方法后括号内为英国牛津大学循证医学(OEBM)证据等级

图1 皮肤鳞状细胞癌处理流程图

- signature mutations in photocarcinogenesis [J]. *J Invest Dermatol Symp Proc*, 1999,4(1):6-10. doi: 10.1038/sj.jid.sp.5640173.
- [11] Lindelöf B, Sigurgeirsson B, Gäbel H, et al. Incidence of skin cancer in 5356 patients following organ transplantation [J]. *Br J Dermatol*, 2000,143(3):513-519.
- [12] Jensen P, Hansen S, Møller B, et al. Skin cancer in kidney and heart transplant recipients and different long-term immunosuppressive therapy regimens [J]. *J Am Acad Dermatol*, 1999,40(2 Pt 1):177-186. doi: 10.1016/s0190-9622(99)70185-4.
- [13] Hartevelt MM, Bavincck JN, Kootte AM, et al. Incidence of skin cancer after renal transplantation in the Netherlands [J]. *Transplantation*, 1990,49(3):506-509. doi: 10.1097/00007890-199003000-00006.
- [14] Bologna JL, Schaffer JV, Cerroni L. 皮肤病学[M]. 朱学骏, 王宝玺, 孙建方, 等. 译. 4版. 北京: 北京大学医学出版社, 2019: 2077-2079.
- [15] Zhao H, Shu G, Wang S. The risk of non-melanoma skin cancer in HIV-infected patients: new data and meta-analysis [J]. *Int J STD AIDS*, 2016,27(7):568-575. doi: 10.1177/0956462415586316.
- [16] Torchia D, Massi D, Caproni M, et al. Multiple cutaneous precancerous and carcinomas from combined iatrogenic/professional exposure to arsenic [J]. *Int J Dermatol*, 2008,47(6):592-593. doi: 10.1111/j.1365-4632.2008.03547.x.
- [17] Yuspa SH. Cutaneous chemical carcinogenesis [J]. *J Am Acad Dermatol*, 1986,15(5 Pt 1):1031-1044. doi: 10.1016/s0190-9622(86)70267-3.
- [18] Ratushny V, Gober MD, Hick R, et al. From keratinocyte to cancer: the pathogenesis and modeling of cutaneous squamous cell carcinoma [J]. *J Clin Invest*, 2012,122(2):464-472. doi: 10.1172/JCI57415.
- [19] Harwood CA, Proby CM, Inman GJ, et al. The promise of genomics and the development of targeted therapies for cutaneous squamous cell carcinoma [J]. *Acta Derm Venereol*, 2016,96(1):3-16. doi: 10.2340/00015555-2181.
- [20] Di Nardo L, Pellegrini C, Di Stefani A, et al. Molecular genetics of cutaneous squamous cell carcinoma: perspective for treatment strategies [J]. *J Eur Acad Dermatol Venereol*, 2020,34(5):932-941. doi: 10.1111/jdv.16098.
- [21] Brash DE, Rudolph JA, Simon JA, et al. A role for sunlight in skin cancer: UV-induced p53 mutations in squamous cell carcinoma [J]. *Proc Natl Acad Sci U S A*, 1991,88(22):10124-10128. doi: 10.1073/pnas.88.22.10124.
- [22] South AP, Purdie KJ, Watt SA, et al. NOTCH1 mutations occur early during cutaneous squamous cell carcinogenesis [J]. *J Invest Dermatol*, 2014,134(10):2630-2638. doi: 10.1038/jid.2014.154.
- [23] Wang NJ, Sanborn Z, Arnett KL, et al. Loss-of-function mutations in Notch receptors in cutaneous and lung squamous cell carcinoma [J]. *Proc Natl Acad Sci U S A*, 2011,108(43):17761-17766. doi: 10.1073/pnas.1114669108.
- [24] Lee CS, Bhaduri A, Mah A, et al. Recurrent point mutations in the kinetochore gene KNSTRN in cutaneous squamous cell carcinoma [J]. *Nat Genet*, 2014,46(10):1060-1062. doi: 10.1038/ng.3091.
- [25] Robert C, Arnault JP, Mateus C. RAF inhibition and induction of cutaneous squamous cell carcinoma [J]. *Curr Opin Oncol*, 2011,23(2):177-182. doi: 10.1097/CCO.0b013e3283436e8c.
- [26] Li YY, Hanna GJ, Laga AC, et al. Genomic analysis of metastatic cutaneous squamous cell carcinoma [J]. *Clin Cancer Res*, 2015,21(6):1447-1456. doi: 10.1158/1078-0432.CCR-14-1773.
- [27] Uribe P, Gonzalez S. Epidermal growth factor receptor (EGFR) and squamous cell carcinoma of the skin: molecular bases for EGFR-targeted therapy [J]. *Pathol Res Pract*, 2011,207(6):337-342. doi: 10.1016/j.prp.2011.03.002.
- [28] Asgari MM, Toland AE, Arron ST. IRF4 polymorphism is associated with cutaneous squamous cell carcinoma in organ transplant recipients: a pigment-independent phenomenon [J]. *J Invest Dermatol*, 2017,137(1):251-253. doi: 10.1016/j.jid.2016.07.038.
- [29] Chahal HS, Lin Y, Ransohoff KJ, et al. Genome-wide association study identifies novel susceptibility loci for cutaneous squamous cell carcinoma [J]. *Nat Commun*, 2016,7:12048. doi: 10.1038/ncomms12048.
- [30] Asgari MM, Wang W, Ioannidis NM, et al. Identification of susceptibility loci for cutaneous squamous cell carcinoma [J]. *J Invest Dermatol*, 2016,136(5):930-937. doi: 10.1016/j.jid.2016.01.013.
- [31] Sarin KY, Lin Y, Daneshjou R, et al. Genome-wide meta-analysis identifies eight new susceptibility loci for cutaneous squamous cell carcinoma [J]. *Nat Commun*, 2020,11(1):820. doi: 10.1038/s41467-020-14594-5.
- [32] Boateng B, Hornstein OP, von den Driesch P, et al. Multiple keratoacanthomas (Witten-Zak type) in prurigo simplex subacuta [J]. *Hautarzt*, 1995,46(2):114-117. doi: 10.1007/s001050050219.
- [33] 张聪聪, 陈浩. Muir-Torre综合征的研究进展 [J]. *中国麻风皮肤病杂志*, 2020,36(4):253-256. doi: 10.12144/zgmfskin202004253.
- [34] 国家皮肤与免疫疾病临床医学研究中心, 中国医师协会皮肤科医师分会皮肤外科亚专业委员会, 中国中西医结合学会皮肤性病专业委员会皮肤影像学组, 等. 常见皮肤病高频皮肤超声诊断专家共识 [J]. *中国医学前沿杂志(电子版)*, 2019, 11(8):23-28. doi: 10.12037/YXQY.2019.08-04.
- [35] 中国中西医结合学会皮肤性病学会皮肤影像学组. 常见非黑素细胞性皮肤肿瘤皮肤镜特征与组织病理表现的对应关系专家共识 [J]. *中华皮肤科杂志*, 2021,54(1):10-18. doi: 10.35541/cjd.20200446.
- [36] 高天文, 王雷, 廖文俊. 实用皮肤组织病理学 [M]. 2版. 北京: 人民卫生出版社, 2018:701.
- [37] Henderson SA, Torres-Cabala CA, Curry JL, et al. p40 is more specific than p63 for the distinction of atypical fibroxanthoma from other cutaneous spindle cell malignancies [J]. *Am J Surg Pathol*, 2014,38(8):1102-1110. doi: 10.1097/PAS.00000000000000245.
- [38] Bice TC, Tran V, Merkley MA, et al. Disease-specific survival with spindle cell carcinoma of the head and neck [J]. *Otolaryngol Head Neck Surg*, 2015,153(6):973-980. doi: 10.1177/0194599815594360.
- [39] Fu JM, McCalmont T, Yu SS. Adenosquamous carcinoma of the skin: a case series [J]. *Arch Dermatol*, 2009,145(10):1152-1158. doi: 10.1001/archdermatol.2009.218.
- [40] Al-Arashi MY, Byers HR. Cutaneous clear cell squamous cell carcinoma *in situ*: clinical, histological and immunohistochemical characterization [J]. *J Cutan Pathol*, 2007,34(3):226-233. doi: 10.1111/j.1600-0560.2006.00593.x.
- [41] Chung HJ, Wolpowitz D, Scott G, et al. Squamous cell carcinoma with osteoclast-like giant cells: a morphologically heterogeneous group including carcinosarcoma and squamous cell carcinoma with stromal changes [J]. *J Cutan Pathol*, 2016,43(2):148-157. doi: 10.1111/cup.12607.
- [42] Stratigos A, Garbe C, Lebbe C, et al. Diagnosis and treatment of invasive squamous cell carcinoma of the skin: European consensus-based interdisciplinary guideline [J]. *Eur J Cancer*, 2015,51(14):1989-2007. doi: 10.1016/j.ejca.2015.06.110.
- [43] Batra RS, Kelley LC. Predictors of extensive subclinical spread in nonmelanoma skin cancer treated with Mohs micrographic

- surgery[J]. Arch Dermatol, 2002,38(8):1043-1051. doi: 10.1001/archderm.138.8.1043.
- [44] Leibovitch I, Huilgol SC, Selva D, et al. Cutaneous squamous cell carcinoma treated with Mohs micrographic surgery in Australia I. Experience over 10 years[J]. J Am Acad Dermatol, 2005,53(2):253-260. doi: 10.1016/j.jaad.2005.02.059.
- [45] Tschetter AJ, Campoli MR, Zitelli JA, et al. Long-term clinical outcomes of patients with invasive cutaneous squamous cell carcinoma treated with Mohs micrographic surgery: a 5-year, multicenter, prospective cohort study[J]. J Am Acad Dermatol, 2020,82(1):139-148. doi: 10.1016/j.jaad.2019.06.1303.
- [46] 张良. Mohs 显微描记手术治疗皮肤恶性肿瘤 56 例临床分析[J]. 中国皮肤性病学期刊, 2012,26(3):268-270.
- [47] Breuninger H, Brantsch K, Eigentler T, et al. Comparison and evaluation of the current staging of cutaneous carcinomas[J]. J Dtsch Dermatol Ges, 2012,10(8):579-586. doi: 10.1111/j.1610-0387.2012.07896.x.
- [48] Tejera - Vaquerizo A, Cañueto J, Llombart B, et al. Predictive value of sentinel lymph node biopsy in cutaneous squamous cell carcinoma based on the AJCC - 8 and Brigham and Women's Hospital Staging Criteria[J]. Dermatol Surg, 2020,46(7):857-862. doi: 10.1097/DSS.0000000000002170.
- [49] Durham AB, Lowe L, Malloy KM, et al. Sentinel lymph node biopsy for cutaneous squamous cell carcinoma on the head and neck[J]. JAMA Otolaryngol Head Neck Surg, 2016,142(12):1171-1176. doi: 10.1001/jamaoto.2016.1927.
- [50] Work Group, Invited Reviewers, Kim J, et al. Guidelines of care for the management of cutaneous squamous cell carcinoma[J]. J Am Acad Dermatol, 2018,78(3):560-578. doi: 10.1016/j.jaad.2017.10.007.
- [51] Chitwood K, Etzkorn J, Cohen G. Topical and intralesional treatment of nonmelanoma skin cancer: efficacy and cost comparisons[J]. Dermatol Surg, 2013,39(9):1306-1316. doi: 10.1111/dsu.12300.
- [52] Love WE, Bernhard JD, Bordeaux JS. Topical imiquimod or fluorouracil therapy for basal and squamous cell carcinoma: a systematic review[J]. Arch Dermatol, 2009,145(12):1431-1438. doi: 10.1001/archdermatol.2009.291.
- [53] Lansbury L, Bath-Hextall F, Perkins W, et al. Interventions for non-metastatic squamous cell carcinoma of the skin: systematic review and pooled analysis of observational studies[J]. BMJ, 2013,347:f6153. doi: 10.1136/bmj.f6153.
- [54] Zaar O, Fouglerberg J, Hermansson A, et al. Effectiveness of photodynamic therapy in Bowen's disease: a retrospective observational study in 423 lesions[J]. J Eur Acad Dermatol Venerol, 2017,31(8):1289-1294. doi: 10.1111/jdv.14164.
- [55] Morton C, Horn M, Leman J, et al. Comparison of topical methyl aminolevulinic acid photodynamic therapy with cryotherapy or fluorouracil for treatment of squamous cell carcinoma in situ: results of a multicenter randomized trial[J]. Arch Dermatol, 2006,142(6):729-735. doi: 10.1001/archderm.142.6.729.
- [56] 葛新红, 焦亚宁, 董灵娣, 等. 5-氨基酮戊酸光动力治疗皮肤肿瘤的疗效观察[J]. 中国皮肤性病学期刊, 2015,29(10):1035-1037. doi: 10.13735/j.cjdv.1001-7089.201411108.
- [57] Likhacheva A, Awan M, Barker CA, et al. Definitive and postoperative radiation therapy for basal and squamous cell cancers of the skin: executive summary of an American Society for Radiation Oncology Clinical Practice Guideline[J]. Pract Radiat Oncol, 2020,10(1):8-20. doi: 10.1016/j.pro.2019.10.014.
- [58] Ribero S, Stucci LS, Daniels GA, et al. Drug therapy of advanced cutaneous squamous cell carcinoma: is there any evidence?[J]. Curr Opin Oncol, 2017,29(2):129-135. doi: 10.1097/CCO.0000000000000359.
- [59] Guthrie TH Jr, Porubsky ES, Luxenberg MN, et al. Cisplatin-based chemotherapy in advanced basal and squamous cell carcinomas of the skin: results in 28 patients including 13 patients receiving multimodality therapy[J]. J Clin Oncol, 1990,8(2):342-346. doi: 10.1200/JCO.1990.8.2.342.
- [60] Wollina U, Hansel G, Koch A, et al. Oral capecitabine plus subcutaneous interferon alpha in advanced squamous cell carcinoma of the skin[J]. J Cancer Res Clin Oncol, 2005,131(5):300-304. doi: 10.1007/s00432-004-0656-6.
- [61] Cartei G, Cartei F, Interlandi G, et al. Oral 5-fluorouracil in squamous cell carcinoma of the skin in the aged[J]. Am J Clin Oncol, 2000,23(2):181-184. doi: 10.1097/00000421-200004000-00015.
- [62] Shin DM, Glisson BS, Khuri FR, et al. Phase II and biologic study of interferon alfa, retinoic acid, and cisplatin in advanced squamous skin cancer[J]. J Clin Oncol, 2002,20(2):364-370. doi: 10.1200/JCO.2002.20.2.364.
- [63] Mecca C, Ponzetti A, Caliendo V, et al. Complete response of metastatic cutaneous squamous cell carcinoma to cetuximab plus paclitaxel[J]. Eur J Dermatol, 2012,22(6):758-761. doi: 10.1684/ejd.2012.1845.
- [64] Trodello C, Pepper JP, Wong M, et al. Cisplatin and cetuximab treatment for metastatic cutaneous squamous cell carcinoma: a systematic review[J]. Dermatol Surg, 2017,43(1):40-49. doi: 10.1097/DSS.0000000000000799.
- [65] Jarkowski A 3rd, Hare R, Loud P, et al. Systemic therapy in advanced cutaneous squamous cell carcinoma (CSCC): the Roswell Park experience and a review of the literature[J]. Am J Clin Oncol, 2016,39(6):545-548. doi: 10.1097/COC.00000000000000088.
- [66] Harwood CA, Leedham - Green M, Leigh IM, et al. Low-dose retinoids in the prevention of cutaneous squamous cell carcinomas in organ transplant recipients: a 16-year retrospective study[J]. Arch Dermatol, 2005,141(4):456-464. doi: 10.1001/archderm.141.4.456.
- [67] Bavinck JN, Tieben LM, Van der Woude FJ, et al. Prevention of skin cancer and reduction of keratotic skin lesions during acitretin therapy in renal transplant recipients: a double-blind, placebo-controlled study[J]. J Clin Oncol, 1995,13(8):1933-1938. doi: 10.1200/JCO.1995.13.8.1933.
- [68] Zhao Y, Zhu Y, Wang H, et al. Case report: successful treatment of cutaneous squamous cell carcinoma in three patients with a combination of acitretin and clarithromycin[J]. Front Oncol, 2021,11:650974. doi: 10.3389/fonc.2021.650974.
- [69] Fox E, Elghobashy M, Hamad H, et al. Oral retinoid, acitretin, is effective in the management of resistant recurrent vulvar verrucous carcinoma: a case report[J]. J Obstet Gynaecol Res, 2020,46(10):2179-2184. doi: 10.1111/jog.14390.
- [70] Robertson SJ, Bashir SJ, Pichert G, et al. Severe exacerbation of multiple self-healing squamous epithelioma (Ferguson-Smith disease) with radiotherapy, which was successfully treated with acitretin[J]. Clin Exp Dermatol, 2010,35(4):e100-e102. doi: 10.1111/j.1365-2230.2009.03668.x.
- [71] Yerebakan O, Ermis O, Yilmaz E, et al. Treatment of arsenical keratosis and Bowen's disease with acitretin[J]. Int J Dermatol, 2002,41(2):84-87. doi: 10.1046/j.1365-4362.2002.01372.x.
- [72] Ahmed SR, Petersen E, Patel R, et al. Cemiplimab-rwlc as first and only treatment for advanced cutaneous squamous cell carcinoma[J]. Expert Rev Clin Pharmacol, 2019,12(10):947-951. doi: 10.1080/17512433.2019.1665026.
- [73] Foote MC, McGrath M, Guminski A, et al. Phase II study of single-agent panitumumab in patients with incurable cutaneous squamous cell carcinoma[J]. Ann Oncol, 2014,25(10):2047-2052. doi: 10.1093/annonc/mdu368.
- [74] Carlson CL. Effectiveness of the World Health Organization cancer pain relief guidelines: an integrative review[J]. J Pain Res, 2016,9:515-534. doi: 10.2147/JPR.S97759.



- [75] Flohil SC, van der Leest RJ, Arends LR, et al. Risk of subsequent cutaneous malignancy in patients with prior keratinocyte carcinoma: a systematic review and meta-analysis [J]. Eur J Cancer, 2013,49(10):2365-2375. doi: 10.1016/j.ejca.2013.03.010.
- [76] Levine DE, Karia PS, Schmults CD. Outcomes of patients with multiple cutaneous squamous cell carcinomas: a 10-year single-institution cohort study [J]. JAMA Dermatol, 2015,151(11): 1220-1225. doi: 10.1001/jamadermatol.2015.1702.
- [77] Brantsch KD, Meisner C, Schönfisch B, et al. Analysis of risk factors determining prognosis of cutaneous squamous - cell carcinoma: a prospective study [J]. Lancet Oncol, 2008,9(8): 713-720. doi: 10.1016/S1470-2045(08)70178-5.

(收稿日期:2020-11-29)

(本文编辑:周良佳)

## · 广告目次 ·

璇美 富马酸依美斯汀缓释胶囊	四川德峰药业有限公司	封二
仙璐®丙酸氟替卡松乳膏	浙江仙璐制药股份有限公司	封三
薇诺娜 屏障特护霜	昆明贝泰妮生物科技有限公司	封四
Dr. CHUNG®孕妈系列护肤品	浙江兰树化妆品有限公司	对封二
迪维®维 A 酸乳膏	重庆华邦制药有限公司	对目次 1
积雪苷片/积雪苷霜软膏	上海现代制药股份有限公司	目次 4a
欣安立适 重组带状疱疹疫苗(CHO 细胞)	葛兰素史克	目次 4b
蔓迪®米诺地尔酊	浙江万晟药业有限公司	664a
欣比克®本维莫德乳膏	广东中昊药业有限公司	664b
昕雅莎®医用修复敷料	西安惠普生物科技有限公司	664c
敏泊斯 美白淡斑精华乳	珠海天浩医疗器械有限公司	664d
雅漾活泉皮肤护理中心	皮尔法伯(上海)化妆品贸易有限公司	676a
绽妍 倍护水凝防晒乳	绽妍生物科技有限公司	676b
青鹏软膏	西藏奇正藏药股份有限公司	676c
安敏滋 聚乙二醇液体敷料/喷剂敷料	惠州市康迪医疗科技有限公司生产 合肥弥高医药科技有限公司总经销	676d
维阿露 肤色遮盖笔	新疆维阿堂制药有限公司	687a
维阿露®复方卡力孜然酊、维阿舒®疗癣卡西甫丸	新疆维阿堂制药有限公司	687b
凯普斯泰®婴儿止痒保湿身体乳	合肥市海得宝医疗科技有限公司	704a
MEDA®皮肤超声生物显微镜	天津迈达医学科技股份有限公司	704b
喜美恩®复合酸活肤面膜/控油祛痘系列护肤品	浙江喜美恩健康管理有限公司	704c
康华®黑豆馏油软膏	西安康华药业有限公司	704d
中华医学期刊全文数据库	中华医学会杂志社	711a
安科丽芙®医用修复敷料	西安汇智医疗集团有限公司生产 安徽鑫华坤生物工程有限公司总经销	711b
坦亮®苯磺贝他斯汀片	天津田边制药有限公司 辉盈(上海)医药科技有限公司	722a
紫外负离子皮肤治疗仪(SG-101 型)	常州市芬迪珂医疗器械有限公司	722b
娃尔夫 医用冷敷敷料、薛诺 皮肤液体修复敷料	安徽善尔美药业有限公司	722c
人乳头瘤病毒(6 型、11 型)核酸检测试剂盒(PCR 荧光法)等	艾康生物技术(杭州)有限公司	722d
敏白灵 清颜净痘系列/舒缓保湿系列	深圳市敏白灵生物科技有限公司	732a
布特®氟芬那酸丁酯软膏	上海同联制药有限公司	732b
繁皙 系列护肤品	西安科迈医疗科技有限公司	745a